Zur Casuistik

der

traumatischen Ruptur der Harnblase.

Inaugural-Dissertation

zur

Erlangung der Doktorwürde

in der

gesamten Medizin,

verfasst und einer

Hohen medizinischen Fakultät

der

K. Bayer. Ludwig-Maximilians-Universität in München

vorgelegt von

Johannes Wemmers,
approb. Arzt aus Annaberg.

München 1900.
Kgl. Hof-Buchdruckerei Kastner & Lossen.

Zur Casuistik

der

traumatischen Ruptur der Harnblase.

Inaugural-Dissertation

zur

Erlangung der Doktorwürde

in der

gesamten Medizin,

verfasst und einer

Hohen medizinischen Fakultät

der

K. Bayer. Ludwig-Maximilians-Universität in München

vorgelegt von

Johannes Wemmers,
approb. Arzt aus Annaberg.

München 1900.
Kgl. Hof-Buchdruckerei Kastner & Lossen.

Referent:

Herr Obermedizinalrat Prof. Dr. O. Bollinger.

Seinem hochverehrten Onkel,

dem kgl. sächs. Bezirksarzte

Herrn Dr. med. Hermann Kalkoff

in Dankbarkeit gewidmet

vom Verfasser.

Digitized by the Internet Archive
in 2026

https://archive.org/details/IA41552320_0011

Unter den Zerreissungen der Abdominalorgane, wie sie durch Kontusionen des Unterleibs entstehen, ist diejenige der Harnblase bei weitem nicht die seltenste. Gleichwohl gehören die Blasenrupturen zu denjenigen chirurgischen Krankheiten, welche selbst in den grössten chirurgischen Kliniken nur selten beobachtet und behandelt werden. Wie Ziegner in seiner Inauguraldissertation „Ueber die Rupturen der Harnblase", Halle 1895 anführt, befanden sich in einem Berliner Krankenhause unter 10,807 chirurgischen Patienten, die im Verlaufe von 8 Jahren behandelt wurden, nur 3 mit Blasenruptur, im St. Bartholomäus-Hospital in London unter 16,711 nur 2, in der kgl. chirurgischen Klinik zu Halle unter 9,446 Patienten nur 6. Wegen dieser ihrer Seltenheit und wegen der Schwere der Erkrankung hat die Ruptur der Harnblase von jeher ein erhöhtes Interesse hervorgerufen. Eine schätzenswerte Reihe von Veröffentlichungen über dieses Thema hat im Laufe vieler Jahre Licht in die Lehre von der Entstehung und den Erscheinungen dieser seltenen Läsion gebracht. Auch die Frage nach dem therapeutischen Handeln ist durch fleissig ausgearbeitete Statistiken ihrer Lösung wesentlich näher gerückt.

Statistische Zusammenstellungen haben zuerst geliefert Robert Harrison im Dubliner Journal 1836,

Nr. 27 und St. Smith, Assistent am Bellevue-Hospital zu New-York, im New-Yorker Journal, Mai 1851 (78 Fälle). Bartels gibt in seiner bekannten und, man kann wohl sagen, grundlegenden Abhandlung: Die Traumen der Harnblase (im Archiv für klinische Chirurgie Band XXII (1878), S. 716—794) eine Zusammenstellung von 169 Fällen, Rivington 1882 in einer Veröffentlichung in The Lancet, London 1882: „Rupture of the urinary bladder" eine Statistik von 322 einschlägigen Fällen. 1895 schliesslich hat v. Stubenrauch in seiner Habitilationsschrift: „Untersuchungen über die Festigkeit und Elastizität der Harnblase mit Berücksichtigung der isolierten traumatischen Harnblasenzerreissung" (im Archiv für klinische Chirurgie, Bd. LI, Heft 2) am Schlusse derselben unter Benutzung der Bartels'schen Statistik und genauester Berücksichtigung der Litteratur des In- und Auslandes eine Tabelle von 154 Fällen von isolierter subkutaner Ruptur der Harnblase aufgestellt. Die geringere Anzahl von Fällen gegenüber den Statistiken von Bartels und von Rivington erklärt sich daraus, dass von Stubenrauch in seine Statistik nur die Fälle aufgenommen hat, welche sich auf eine rein traumatische Entstehung bezogen, und welche eine zur Zeit der Verletzung etwa bestehende abnorme Beschaffenheit des Organs nach den vorliegenden Berichten bestimmt ausschliessen liessen. Weiterhin hat er alle jene Beobachtungen ausgeschlossen, in welchen die Blasenruptur nicht isoliert, sondern neben Verletzungen der Beckenknochen bestand, da ja in diesen Fällen nicht mit Sicherheit zu schliessen war, dass die Blase direkt

durch das wirkende Trauma zur Berstung gebracht wurde. Schliesslich hat von Stubenrauch auch alle die Mitteilungen unberücksichtigt gelassen, in denen die Zerreissung des Organs zwar klinisch ausser allem Zweifel stand, aber nicht durch die Autopsie in vivo oder durch die Sektion sicher gestellt wurde. Die von Stubenrauch'sche Statistik schliesst mit dem Jahre 1895. Seit dieser Zeit sind bereits wieder eine ganze Anzahl einschlägiger Fälle veröffentlicht worden, sodass es den Versuch lohnen wird, dieselben im folgenden zusammenzustellen. Doch sollen auch in dieser kleinen Statistik nur diejenigen Fälle Aufnahme finden, die den von von Stubenrauch gestellten Anforderungen genügen und sich als vollkommen einwandfreie Fälle von isolierter traumatischer Harnblasenzerreissung darstellen. Diesen möchte ich noch einen nicht uninteressanten Fall von traumatischer Ruptur der Blase hinzufügen, der im Münchener pathologischen Institut vor kurzem zur Sektion kam.

Fall 1.

Lenz, Zur Casuistik der intraperitonealen Blasenruptur. Centralblatt für Chirurgie 1895. Nr. 48.

B., 35 Jahre alt, ein notorischer Trinker, wird am 25. September 1895 zum Arzt gebracht. Nachdem er sich am vorhergehenden Abende bis zur Bewusstlosigkeit betrunken hatte, erwachte er gegen 1 Uhr nachts mit den heftigsten Schmerzen im Unterleibe. Dieser ist vom Nabel bis zur Symphyse leicht vorgewölbt und zeigt hier gedämpften Schall. Es besteht beständiger Harndrang, dabei aber Unvermögen, Urin zu lassen. Mit dem Nélaton werden zwei Esslöffel dunklen flüssigen Blutes entleert.

Diagnose: Intraperitoneale Blasenruptur.

Die Laparatomie, welche 15 Stunden nach der Verletzung vorgenommen wurde, ergab einen 2 Zoll langen, intraperitonealen Blasenriss, der sich in vertikaler Richtung vom Scheitel der Blase nach hinten unten erstreckte. Naht des Blasenrisses, sorgfältige Toilette der Bauchhöhle, Verschluss des Hautschnittes. Heilung.

Fall 2.

Briddon, Intraperitoneal rupture of the bladder. Annals of Surgery, Philadelphia. 1895. XXII.

M. L., 48 Jahre alt, Maurer, wurde am 3. Dezember 1888 ins Krankenhaus gebracht. Seit gestern hat Patient heftige Leibschmerzen. Eine Vergiftung oder eine Verletzung wird negiert. Es besteht beständiger Harndrang, dabei Unvermögen, Urin zu lassen. Der in die Blase eingeführte Katheter gibt blutigen Urin.

Diagnose: Blasenruptur.

Bei der Operation (Eröffnung der Bauchhöhle mittelst eines Schnittes in der Linea alba von der Symphyse bis fast zum Nabel) findet sich an der Rückseite der Blase nahe deren Fundus ein Riss von $1^1/_2$ englischen Zoll Länge und schräg von oben rechts nach unten links verlaufend.

Tod durch Peritonitis.

Fall 3.

Derselbe.

W. S., 31 Jahre alt, Kutscher eines Eiswagens, ein notorischer Trinker, fiel am 24. Februar 1896 früh morgens in trunkenem Zustande von seinem Wagen, der über seine rechte Seite und den Unterleib hinwegging. Patient klagt über starke Schmerzen im

Leib und fortwährenden Urindrang. Durch Einführen eines Katheters in die Blase wird blutiger Urin aus derselben entleert.

Die um 3 Uhr nachmittags vorgenommene Eröffnung des Leibes bestätigte die auf Blasenruptur gestellte Diagnose. Die Blase zeigte einen im Fundus gelegenen, intraperitonealen, $^1/_2$—$^3/_4$ englische Zoll langen Riss, der mit feiner Seide vernäht wurde. Tod in einem Anfall von Delirium tremens.

Fall 4.

Derselbe.

R. P., Eishändler, kam am 13. August abends, als er Eis von einem Wagen ablud, zu Fall. Ein schwerer Eisblock stürzte ihm auf den Unterleib. Doch fühlte er keine üblen Folgen von diesem Unfall. Erst am 24. August früh hatte Patient heftige Leibschmerzen und beim Urinieren kamen 1—2 Unzen Blut. Bei der Aufnahme ins Spital war der Leib stark aufgetrieben; mittelst Katheter wurde aus der Blase blutiger Urin entleert.

Diagnose: Blasenruptur.

Bei der Operation (Laparatomie) fand sich ein Riss in der Hinterwand der Blase, vom Fundus zur Basis in vertikaler Richtung in der Mittellinie verlaufend, 2 englische Zoll lang, mit zerrissenen und gequetschten Rändern. Naht des Blasenrisses nach Säuberung der Ränder mit feinen Seidennähten. Naht der Hautwunde, Einlegen eines Verweilkatheters in die Blase durch die Urethra.

Tod am 25. August.

Auszug aus dem Sektionsprotokoll:

Die genähte Blasenwunde ist rein und offenbar

dicht geschlossen. Austritt von Urin aus der Blase hat nicht stattgefunden. Auch sonst kein abnormer Inhalt im Bauchraum. Die Bauchorgane sind normal, nur beiderseitige Nephritis.

Fall 5.

Ewing, Rupture of the bladder and peritonitis. Medical Record, New-York 1895, XLVII.

Ein Mann, 44 Jahre alt, Alkoholist, wurde am Morgen des 2. Januar 1895 in trunkenem Zustande auf der Thürschwelle seines Hauses gefunden. Er erbrach bald darauf und entleerte blutigen Urin.

Bei der Aufnahme ins Spital wurde Patient katheterisiert. Es entleerte sich klarer Urin. Auch die nächsten drei Tage entleerte Patient stets spontan normale Mengen klaren Urins. Am 7. Januar wies der Harn ein spezifisches Gewicht von 1032, alkalische Reaktion und Spuren von Eiweiss auf. Der Leib war aufgetrieben und ziemlich schmerzhaft. Am 8. Januar trat der Tod ein.

Die Sektion ergab einen normalen Befund bis auf Blase und Peritoneum. Die Peritonealhöhle enthielt eine kleine Menge Gas und trübe Flüssigkeit von ammoniakalischem Geruch. Die Blase war von Fibrinschichten überzogen, nach deren Ablösung sich in der hinteren Wand der Blase im Fundus ein in Heilung begriffener Riss fand.

Fall 6.

Nicolich, Relazione di un caso di rottura della vescica. Wiener medizinische Presse 1895, XXXVI.

G. C., 24 Jahre alt, kam am 28. Oktober 1894 zum Arzte und klagte über heftige Leibschmerzen und Unvermögen, zu harnen. Ueber die Ursache des

Leidens vermochte er nichts anzugeben; es sei am Morgen plötzlich aufgetreten. Sein Vater aber gab an, dass er spät in der Nacht total betrunken nach Hause gekommen sei. Die Gerichtsbehörden eruierten späterhin, dass Patient in jener Nacht sinnlos betrunken war und bei einem Versuche, vom Tische aufzustehen, ausglitt und mit dem Unterleibe auf eine Sesselkante aufschlug. Die Einführung eines Katheters ergab vollkommen klaren Urin. Das Abdomen zeigte auch keine Besonderheiten.

Am 29. Oktober Aufnahme ins Spital. Bald stellen sich Anzeichen einer peritonealen Reizung ein. Der Leib ist druckempfindlich und leicht aufgetrieben. Das Bedürfnis und das Unvermögen, zu urinieren, sind vollständig gewichen. Es wird täglich der Urin spontan entleert.

30. Oktober. Die Schmerzen im Unterleibe nehmen zu, die Haut ist ikterisch verfärbt. In der Leistengegend, am Scrotum und Perineum erscheinen ausgedehnte Ekchymosen.

31. Oktober. Der Icterus ist verschwunden. Bauch ziemlich gespannt. Der Puls wird fadenförmig, sehr frequent, die Temperatur subnormal.

1. November. Coma. Abends 7 Uhr Exitus letalis.

Autopsie: Akute Peritonitis mit serös-fibrinösem Exsudat. Die Harnblase zeigt in der hinteren Wand einen vierkreuzerstückgrossen Substanzverlust mit stark injizierten Rändern.

Fall 7.

Kofmann, Casuistische Beiträge zur Diagnose der Blasenruptur. Allgemeine medizinische Zentralzeitung, Berlin 1895. LXIV.

Ein Mann, 25 Jahre alt, wird am 19. November 1894 um 4 Uhr nachts in desperatem Zustande in's Spital gebracht. Er gibt an, am 17. November in der Betrunkenheit auf der Strasse hingefallen zu sein. Bald nachher verspürte er starke Schmerzen im Unterleib; ausserdem hatte er heftigen Harndrang, konnte aber kein Wasser lassen.

Das Abdomen ist gespannt und auf Druck schmerzhaft. Mit dem Nélaton erhält man wenig blutigen Urin aus der Blase. Eine Probepunktion in der linken Suprainguinalgegend ergibt dieselbe blutig tingierte Flüssigkeit.

Diagnose: Blasenruptur.

3 Uhr p. m., wird deshalb zur Operation geschritten: Schnitt in der Linea alba, oberhalb der Symphyse beginnend. Bei Eröffnung des Cavum Retzii strömt eine reichliche Menge blutiger Flüssigkeit hervor, dieselbe Flüssigkeit findet sich auch in geringerer Menge in der Bauchhöhle vor. Jedoch könnte sie auch bei der Operation erst von aussen hineingelaufen sein. Ein Blasenriss ist weder intra noch extra cavum peritonei zu finden. Verschluss der Bauchhöhle und der äusseren Wunde mit Ausnahme des untersten Stückes. Verweilkatheter in die Blase.

21. Februar: Wohlbefinden. Durch den Katheter fliesst kein Harn ab.

22.– 24. Februar: Beständiges Nachfliessen von Urin durch den Verband.

Am 25. Februar deshalb erneute Eröffnung des ersten Schnittes. Der Praevesikalraum ist mit zersetztem Harn und Eiter infiltriert. Es findet sich

ein Blasenriss, rechts von der Mittellinie in der Vorderwand der Blase, von 4 cm Länge, von rechts oben nach links unten verlaufend und am Blasenhalse endigend. Naht des Risses. Heilung.

Fall 8.

Fox, Rupture of the bladder. British Medical Journal, London 1895. II.

W. H., 18 Jahre alt, gibt bei seiner Aufnahme in's Krankenhaus am Abend des 29. Dezember 1894 an, dass er nachmittags 3 Uhr beim Versuche, ein Pferd einzufangen, zu Fall gekommen und dabei mit dem Unterleib aufgeschlagen sei.

Es besteht ein geringgradiger Shock, Puls schwach. Grosse Suggilation in der linken Leistengegend. Ein in die Blase eingeführter Katheter fördert reines Blut zu Tage.

Diagnose: Blasenruptur.

Operation am nächsten Morgen. Längsschnitt in der Linea alba direkt über der Symphyse. Es findet sich ein $1^1/_2$ englische Zoll langer Riss in der Vorderwand der Blase, der fast bis zum Blasenhalse reicht. Verschluss des Risses mit einigen Seidennähten.

Während der Naht stellen sich Delirien ein. Am Morgen des 31. Dezember gegen 4 Uhr tritt ein urämischer Krampfanfall auf, ein zweiter 8 Uhr abends, in welchem Patient stirbt.

Tod wahrscheinlich durch Urinintoxication.

Fall 9.

Ziegner, Ueber die Rupturen der Harnblase, Inauguraldissertation, Halle 1895.

H. H., 32 Jahre alt, Dachdecker, stürzte am 13. Januar 1895 von einem Dache eines vierstöckigen Hauses auf die Strasse, wo er mit der rechten Körperseite auf einen Schneehaufen auffiel. Er klagte über Schmerzen in der rechten Seite des Abdomens. Patient wird katheterisiert, es entleert sich blutig gefärbter Urin. Am nächsten Morgen findet man Auftreibung, Spannung und Schmerzhaftigkeit des ganzen unteren Teils des Abdomens. Gegen Abend spontane Entleerung klaren Urins. Die Spannung des Abdomens nimmt zu; auch ist eine deutliche Dämpfung zu konstatieren, die der Gestalt der stark gefüllten Blase gleicht und sich halbmondförmig von beiden Spinen bis zum Nabel ausdehnt.

Diagnose: Blasenzerreissung.

Operation: Schnitt in der Mittellinie des Leibes oberhalb der Symphyse. Nach Eröffnung der Bauchdeckenfascie fliesst eine reichliche Menge eines dünnflüssigen eiterigen Ergusses ab, der stark nach Urin riecht. Die Rupturstelle liegt in der vorderen Wand der Blase nahe am Blasenhalse. Der Riss ist $2^1/_2$ cm lang und verläuft schräg von oben links nach unten rechts. Die Ränder sind unregelmässig zerrissen, wie gequetscht. Die Blasenwunde wird mit mehreren Seidennähten geschlossen, sodann werden zwei mit Jodoformgaze umwickelte Drains zu beiden Seiten der Blase eingelegt. Der obere Teil der Bauchwunde wird durch eine Naht geschlossen. Einführung eines Nélaton-Dauerkatheters.

Patient erholt sich rasch nach der Operation. Der Urin fliesst gut ab. Da trat am folgenden Tage galliges Erbrechen ein und es entwickelte sich eine

Pneumonie, die die ganze rechte Lunge ergriff und zum Tode des Patienten nach vier Wochen führte.

Sektionsbefund: Im kleinen Becken keinerlei Reaktion. Die Blasenwunde etwa linsengross mit unregelmässigen Rändern. Cystitis; einzelne Haemorrhagieen in der Schleimhaut; keine Concrementbildung. Die Blase ist klein, stark kontrahiert. Dilatation und Vergrösserung des Herzens, vor allem rechts. Stauungsleber und Stauungsniere. In der rechten Lunge und im Mediastinum drei grosse abgekapselte Abscesse.

Fall 10.

Degen, Ruptur der hinteren Blasenwand, Naht, Heilung. Münchener medizinische Wochenschrift 1896, XLIII. 4.

Br., 31 Jahre alt, Fabrikarbeiter, welcher am 28. April 1895 gelegentlich einer Kindstaufe reichlich Bier genossen hatte, stürzte am Abend desselben Tages mit einem Bekannten, auf dessen Schultern er sass, ca. 25 Stufen einer Treppe hinab. Die ganze Nacht war Patient bewusstlos.

Bei der Aufnahme ins Krankenhaus am nächsten Morgen besteht noch starker Collaps. Patient klagt über heftige Schmerzen im Leibe und im Rücken und beständiges Unvermögen, Urin zu lassen.

Die Blasengegend ist gegen Berührung enorm empfindlich, etwas vorgewölbt und diffus gedämpft. Der in die Blase eingeführte Katheter fördert einige Esslöffel reinen Blutes zu Tage.

Diagnose: Blasenruptur.

Operation am 30. April, 4 Uhr p. m.: Schnitt in der Mittellinie des Leibes. Bei Eröffnung des Bauchfellsackes stürzen ca. 2 l blutige Flüssigkeit heraus.

An der Blase findet sich unmittelbar unter der Kuppe an der Rückwand ein ca. 4 cm langer, von links oben nach rechts unten verlaufender Riss mit glatten Rändern. Naht des Blasenrisses. Heilung.

Fall 11.

Russel, Vorstellung eines Falls von extraperitonealer Blasenruptur, Centralblatt für Chirurgie 1896, Nr. 16.

Ein junger Mann war bei einem Sprunge aus der Höhe mit der Blasengegend gegen eine scharfe Kante aufgeschlagen. Daraufhin zuerst Abgang blutigen Urins, später Urinretention.

Bei der Aufnahme ins Spital zeigte sich zwischen Nabel und Symphyse ein harter, druckempfindlicher Tumor. Durch den eingeführten Katheter flossen nur wenige Tropfen stark blutigen Urins ab.

Diagnose: Blasenzerreissung.

Operation: Hautschnitt in der Mittellinie des Leibes, 5 cm unterhalb des Nabels beginnend, bis zur Symphyse herab. Das Unterhautzellgewebe ist schmutzig, von braunroter Farbe und sulziger Beschaffenheit. Die Blase zeigt einen Riss in der Vorderwand dicht unterhalb des Vertex, der für einen Finger durchgängig ist. Keine Naht. Jodoformgazetamponade. Heilung.

Fall 12.

Hampton, Aus einem Sitzungsbericht der Aesculapian Society of London, Lancet 1896.

Eine Frau war in betrunkenem Zustande mit dem Unterleib gegen einen Pfahl angerannt.

Die Laparatomie ergab einen Riss der Harnblase auf der rechten Seite. Naht des Blasenrisses. Plötz-

licher Tod bei offenbarem Wohlbefinden, wahrscheinlich infolge Herzschlags.

Fall 13.

Heaton, A case of intraperitoneal rupture of the bladder in a women, successfully treated by abdominal section and suture.

Eine Frau, 28 Jahre alt, balgte sich am 18. August 1895 am Abend mit ihrem Manne im Zimmer. Sie fiel hin, ihr Mann auf sie drauf. Sofort verspürte sie einen heftigen Schmerz im Unterleibe. Urindrang, Unvermögen, zu urinieren. Die ganze Nacht hatte sie Erbrechen und starke Leibschmerzen.

Bei ihrer Aufnahme ins Hospital am 19. August gibt Patientin an, dass sie den letzten Urin 2 Stunden vor dem Unfall gelassen habe. Die Leibschmerzen sind sehr heftig, das Abdomen ist stark aufgetrieben. Durch den eingeführten Katheter fliesst reichlich mit Blut gemischter Urin ab.

Diagnose: Intraperitoneale Blasenruptur.

Operation am Nachmittage, 15 Stunden nach dem Unfall. Laparatomie in der Mittellinie des Leibes. Es findet sich ein Blasenriss in der hinteren Wand von der Blasenkuppe aus nach rückwärts und ein wenig nach links sich erstreckend. Derselbe misst $3^1/_2$ englische Zoll. Vernähung des Risses mit Seide. Sorgfältige Säuberung der Bauchhöhle. Heilung.

Fall 14.

Högerstedt, Zur Kenntnis der traumatischen intraperitonealen Ruptur der Harnblase. St. Petersburger medizinische Wochenschrift. St. Petersburg 1896, XIII.

Ein Mann, 33 Jahre alt, wird am Abend des 20. Februar 1886 in das Peter-Paul-Hospital gebracht. Er gibt an, als er in der Nacht vom 19. zum 20. Februar aus dem Bette aufgestanden sei, um zu urinieren, habe er plötzlich einen schneidenden Schmerz im Unterleibe empfunden und er habe nicht zu urinieren vermocht. Auch tagsüber sei jeder Versuch dazu erfolglos gewesen. Vor zwei Stunden sei er von einem Arzt katheterisiert worden; es habe sich reines Blut entleert. Ein Trauma negiert Patient; doch gibt er an, am 16. Februar abends auf dem Hofe seines Hauses auf ebener Erde ausgeglitten und gefallen zu sein. Betrunken war Patient damals sicher nicht; ob Harnbedürfnis vorlag, ist zweifelhaft. Bis zu jenem Vorfall in der Nacht zum 20. Februar war die Urinentleerung immer normal.

Am Abend des 21. Februar nahmen nun die Schmerzen bedeutend zu. Mit Katheter wurden 300 ccm trüber, rötlicher Urin entleert.

In der Nacht heftiges Erbrechen und Verfall der Kräfte. Abdomen stark gespannt. Weiterhin des öfteren Erbrechen, Meteorismus, am 25. Februar Exitus letalis.

Sektionsbefund: akute serös-eitrige Peritonitis. An der hinteren Blasenwand, 5 mm nach links, ebenso 5 mm nach rechts von der Mittellinie finden sich 2 parallel verlaufende, die Spitze des kleinen Fingers durchlassende Längsrisse, welche die ganze Wand der Blase und das anliegende Peritoneum durchsetzen.

Fall 15.

Cramer, Ein Fall von Blasenruptur. Deutsche

medizinische Wochenschrift. Leipzig und Berlin 1896. XXII. 9.

W. J., 49 Jahre alt, kam am 12. August 1894, als er gegen 3 Uhr früh, um Wasser zu lassen, eine Treppe hinabgehen wollte, zu Fall und schlug mit dem Unterleib auf eine Treppenkante auf. Sofort verspürte er heftige Schmerzen im Abdomen. Urin konnte er trotz starken Urindrangs nicht entleeren.

Der Leib ist sehr schmerzhaft und weist absolute Dämpfung bis zum Nabel auf. Durch den eingeführten Katheter fliessen 400 ccm einer stark blutigen Flüssigkeit ab.

Diagnose: Harnblasenruptur.

Operation: Suprasymphysärer Querschnitt. Aus dem praevesikalen Bindegewebe entleert sich eine klare gelbliche Flüssigkeit. Doch findet sich an dem extraperitonealen Teil der Blasenwand kein Riss vor. Nach stumpfer Abpräparation des Peritoneums von der Blase trifft man dann auf einen an der Hinterseite der Blase gelegenen, 5,5 cm langen Riss mit zerfetzten Rändern. Die Wunde liegt 6 cm hinter der normalen Umschlagsstelle des Peritoneums. Letzteres ist nicht eingerissen, sondern offenbar durch die Wucht des austretenden Urins abgelöst. Verschluss des Blasenrisses durch feine Seidennähte. Heilung.

Fall 16.

Hellendall, Ueber die operative Behandlung der traumatischen intraperitonealen Ruptur der Harnblase. Inauguraldissertation, Strassburg 1896.

Ein Mann, 48 Jahre alt, Dachdecker, verunglückte, indem bei einem Ringkampf mit einem Akrobaten, einem ungewöhnlich starken Manne, sich dieser mit

aller Gewalt auf seinen Bauch setzte. Sofort empfand er einen heftigen Schmerz im Unterleib. Shock. Die Nacht verging unter mässigen Beschwerden. Am folgenden Tage, 18 Stunden nach dem Unfall, liess er sich in die Klinik bringen. Patient klagt nur über heftige Leibschmerzen. Kein Harndrang. Urin hat er seit dem Unfall nicht gelassen. Die Untersuchung des Abdomens ergibt eine 3 cm hohe Dämpfung über der Symphyse nach rechts hin. Mittelst Katheter werden 50 ccm stark blutigen Urins entleert.

Diagnose: Blasenruptur.

Operation: Querverlaufender, suprapubischer Bauchmuskelschnitt. Der praevesikale Raum ist mit Blut und urinartiger Flüssigkeit reichlich infiltriert. Die Blase zeigt an dem von Peritoneum freien vorderen Teil keine Verletzung. Nach Eröffnung der Blase findet man an der Hinterwand, näher dem Blasenscheitel als dem Fundus, einen mindestens 4 cm langen, quer verlaufenden Riss. Nun wird die Bauchwand und das Peritoneum in der Linea alba gespalten und der Urin aus der Bauchhöhle sorgfältig entfernt. Vernähung des Blasenrisses. In die Blase wird durch den Sectio-alta-Schnitt ein T-förmiger Drain eingelegt. Verweilkatheter. Glatte Heilung.

Fall 17.

Walther, Zwei Fälle von traumatischer intraperitonealer Blasenruptur, Wratsch 1896, Nr. 46. (Nach einem Referat im Centralblatt für Chirurgie 1896.)

Ein Mann, 44 Jahre alt, fiel im Rausche auf der Strasse hin. Bei der Operation fand sich ein Blasenriss in der hinteren Wand von 5 cm Länge. Naht, Heilung.

Fall 18.

Derselbe.

Ein Mann, 48 Jahre alt, hatte ein Trauma erlitten, dessen Art nicht näher angegeben ist. Es war die Diagnose: Blasenruptur gestellt worden. Die 30 Stunden nach der Verletzung vorgenommene Operation ergab einen Blasenriss in der hinteren Wand der Blase, der in der Serosa 12 cm, in der Muscularis und Mucosa aber nur 6 cm betrug. Die Ränder waren stark gequetscht. Vernähung des Risses. Verweilkatheter während der ersten drei Tage. Bauchwunde nur verkleinert, Tampon in das Becken. Heilung.

Fall 19.

Petit, Large rupture extrapéritonéale de la vessie. Annales des Maladies des organes génito-urin. 1897. Nr. 6.

(Nach einem Referat im Centralblatt für Chirurgie.)

Ein Mann, 30 Jahre alt, erlitt durch Ueberfahrenwerden eine ausgedehnte Zerreissung der Harnblase. Laparatomie am Tage nach der Verletzung. Die vordere Blasenwand war vom Scheitel bis dicht an den Blasenhals zerrissen. Das Peritoneum war nach oben gestreift und intakt. Eine genaue Blasennaht war wegen der gequetschten Wundränder unmöglich. Man vereinigte deshalb jederseits die Blasenwundränder mit einigen Nähten mit dem äusseren Wundrand. Jodoformgazetamponade. Dauerkatheter. Langsame Heilung.

Fall 20.

Fratkin, Rupturen der weiblicheu Harnblase,

ein Fall von Harnblasenruptur bei einer Schwangeren. Annalen der russischen Chirurgie 1898. Heft 3.

(Nach einem Referat im Centralblatt für Cirurgie 1898.)

Eine Frau, 36 Jahre alt, im 6. Monat gravid, stürzte von einem Schemmel, auf dem sie gestanden, und fiel gegen dessen Fuss mit den Genitalien. Sofort starker Leibschmerz. Bei der Untersuchung per vaginam trifft man im vorderen Scheidengewölbe auf eine rundliche Anschwellung. Der Uterus ist hoch hinaufgerückt. Collaps. Durch den eingeführten Katheter entleert sich kein Urin, nur Blut. Bei Druck auf die Geschwulst fliesst jedoch blutiger Urin ab.

Diagnose: Blasenruptur.

Operation: Laparatomie; die Blase ist intakt, im Peritonealraum keine Flüssigkeit. Bauchwunde geschlossen. Darauf ein querer Schitt im vorderen Scheidengewölbe. Der eingeführte Finger kommt in eine mit Urin und Blut gefüllte Höhle. Ein extraperitonealer Blasenriss ist zu fühlen. Tamponade.

Ueber den weiteren Verlauf wird nur bis zum 6. Tage berichtet. Bis dahin befand sich Patientin stets wohl.

Fall 21.

Littlewood, Case of intraperietoneal rupture of the urinary bladder; abdominal section, sutury, recovery. Lancet 1898.

(Nach einem Referat in Virchow's Jahresbericht über die Leistungen und Fortschritte in der gesamten Medizin 1898.)

Intraperitoneale Ruptur ohne äussere Wunde bei einem 28jährigen Manne, höchst wahrscheinlich durch Fall auf den Bauch bei gefüllter Blase in der Trunkenheit entstanden. Laparatomie bei schon bestehender Peritonitis; Catgutnaht des Blasenrisses in der Hinterwand. Drainage der Bauchhöle. Heilung.

Fall 22.

Wladeslawlew, Ein Fall von traumatischer extraperitonealer Ruptur der Harnblase, kompliziert durch Peritonitis, Wratsch 1898. Nr. 10.

(Nach einem Referat in Virchow's Jahresbericht 1898.)

Ein 36jähriger Potator, mit allen Symptonen einer Blasenruptur. Operation 3 Tage nach der Verletzung. Extraperitonealer Riss. Vernähung desselben. Es trat eine Peritonitis auf, schliesslich aber Heilung.

Fall 23.

Berndt, Experimentelle Untersuchungen über Harnblasenruptur. Archiv für Klinische Chirurgie 1899, Nr. 58.

Anguste D., 7 Jahre alt, kam am 16. September 1897 Abend auf der Strasse vor einem Lastwagen zu Fall. Dabei wurde das Kind von einem Pferde auf den Bauch getreten. Es schrie laut auf und konnte sich nicht erheben. Es klagte über heftige Schmerzen im Unterleib und starken Urindrang. Es konnte aber eine geringe Menge blutigen Urins entleeren.

Bei der Aufnahme ins Krankenhaus zeigt sich der Leib etwas aufgetrieben. Bei leisester Berührung schreit das Kind laut auf vor Schmerzen. Von der

Symphyse aufwärts bis zwei Finger unter dem Nabel ist absolute Dämpfung.

Diagnose: Blasenruptur.

Operation: Schnitt in der Linea alba von der Symphyse bis fast zum Nabel. Nach Durchtrennung der Bauchdecken präsentiert sich ein blutig-sulziges Gewebe, aus dem fortwährend eine blutig tingierte, urinös riechende Flüssigkeit herausquillt. Vergebliches Suchen nach einer Blasenwunde. Deshalb Eröffnung der Bauchhöhle. Es zeigt sich, dass die vor der Operation konstatierte handbreite Dämpfung dadurch bedingt ist, dass das über dem Blasenscheitel gelegene Peritoneum etwa handbreit von der Blase durch ein urinös-sulziges Oedem abgehoben ist. Das Peritoneum selbst ist intakt. Nunmehr wird die Blase durch einen 4 cm langen Schnitt eröffnet. Erst nach langem Suchen findet sich an der vorderen Wand der Blase, unmittelbar am Orificium internum urethrae beginnend, ein etwa $1^1/_2$ cm langer vertikaler Riss. Nach Ablösung der Blase von der Hinterwand der Symphyse wird er mit 4 feinen Seidenfäden geschlossen, ebenso die gesetzte Blasenwunde, das Peritoneum und die Bauchwunde, letztere bis auf eine 6 cm lange Strecke oberhalb der Symphyse, von wo aus der ganze prävesikale Raum mit Jodoformgaze tamponiert wird. Heilung nach Abstossung zahlreicher nekrotischer Gewebsfetzen aus dem praevesicalen Bindegewebe und kurzem Bestande einer Blasenfistel.

Leider kann die Zusammenstellung obiger Fälle von isolierter traumatischer Ruptur der Harnblase, welche seit Abschluss der Statistik von Stuben-

rauch's, also vom Jahre 1895 bis zum heutigen Tage veröffentlicht worden sind, keinen Anspruch auf Vollständigkeit machen, da Verfasser verschiedene Veröffentlichungen über ähnliche Fälle weder im Original erhalten noch irgendwo ein Referat darüber finden konnte. Doch seien dieselben hier noch angeführt:

Reid, Case of rupture of the bladder. Australien Medical Journal Melbourne 1894, XVI.

Dorning, Rupture of bladder. Transaction of the American Pediatric Society, New-York 1898. VII.

Deaver, Experitoneal rupture of the bladder. Annals of Surgery, Philadelphia 1896, XXIV.

Gegerstedt, Seltener Fall von traumatischer interperitonealer Blasenruptur; Vrach, St. Petersburg 1896, XVII.

Wooster, Rupture of the bladder without external evidence of injury. Railway Surgeon, Chicago 1896—97, III.

Ich lasse nunmehr noch den Fall folgen, welcher in diesem Jahre im Münchener pathologischen Institute zur Beobachtung kam.

Fall 24.

Xaver U., 60 Jahre alt, Gärtner, wurde am 3. März 1900 abends 1/2 8 Uhr von Passanten in total betrunkenem Zustande auf der Strasse liegend aufgefunden und alsbald von der Polizei in das Krankenhaus l. d. J. zu München überführt, wo er in der psychiatrischen Abteilung des Herrn Privatdozenten Dr. Gudden untergebracht wurde.

Das Krankenjournal besagt: „Patient kann weder gehen noch stehen, gibt auf Anrufen keine

Antwort. Von Zeit zu Zeit stösst er grunzende Laute aus. Er riecht stark nach Schnaps. Die äussere Haut des Körpers fühlt sich kühl an, wie wenn Patient im Schnee gelegen hätte. Der Puls ist beschleunigt, etwas schwächer als normal.

Nachts 12 Uhr: Patient hat sich von seinem Lager in der Zelle zwei Schritte seitwärts auf dem Boden fortgewälzt und liegt laut schnarchend da.

Morgens 5 Uhr wird Patient tot in der Zelle aufgefunden."

Die am 5. März früh im pathologischen Institut zu München vorgenommene Sektion*) ergab folgenden Befund:

Xaver U., 60 Jahre alt, Gärtner.

Grosser, kräftig gebauter männlicher Körper. Abdomen etwas vorgewölbt, namentlich links. Totenstarre vorhanden, an den Seitenteilen grosse Totenflecke.

Bei Eröffnung der Bauchhöhle zeigt sich im unteren Teile eine cystenartige feste Masse, welche mit der vorderen Bauchwand in der Gegend des Nabels fest verwachsen ist und überall Fluktuation zeigt. Der Magen ist sehr hochliegend, die Dünndarmschlingen sind durch die grosse Geschwulst nach aufwärts gedrängt.

Lungen: geheilte Spitzentuberkulose linkerseits.

Herz: Hypertrophie und Dilatation des Herzens, Cor adiposum.

Bauchorgane: Milz und Leber ohne besonderen Befund.

*) Sektions-Journal des path. Instituts Nr. 235 1900.

Der Magen ist sanduhrförmig, sonst normal; ebenso der Darm.

Das Peritoneum zeigt sich am Colon ascendens sowie in der Gegend des unteren Pols der rechten Niere wie gequollen, von Schleimgewebe durchsetzt und enthält an diesen Stellen reichlich flüssiges Blut zwischen seinen Lamellen.

Harnapparat: Die Fettkapsel beider Nieren ist gequollen. Die Nieren sind von mittlerer Grösse, ihre Oberfläche ist glatt, die Consistenz leicht vermehrt. Auf der Schnittfläche erscheinen Rinde und Mark im ganzen verschmälert. Die Markkegel sind blass, verkürzt; einige Kelche des Nierenbeckens sind erweitert. Die Schleimhaut des Nierenbeckens ist glatt und blass.

Beide Ureteren sind nicht erweitert.

Harnblase: Die ganze kopfgrosse Geschwulst entspricht der Blase. Sie enthält reichlich flüssiges und geronnenes Blut. Ihr Lumen ist ungefähr zweifaustgross. Die Schleimhaut ist stark verdickt und blutig durchtränkt, aber glatt; die Trabekel sind verstrichen.

Die Wandung der Blase zeigt verschiedene Einrisse. Der Hauptriss beginnt am Blasenhalse in der Nähe der Mündung des rechten Ureters und verläuft, etwas rechts von der Medianlinie, in der hinteren Blasenwandung nach oben in einer Länge von ungefähr 8 cm, um sich dann in der Nähe des Blasenscheitels in zwei fast horizontal verlaufende Seitenrupturen fortzusetzen.

Ausserdem findet sich in der vorderen Wand in der Mitte ein vertikaler, 5 cm langer Riss. Der

vordere Riss reicht durch die Mucosa bis in die Muscularis, ohne letztere vollständig zu trennen, der

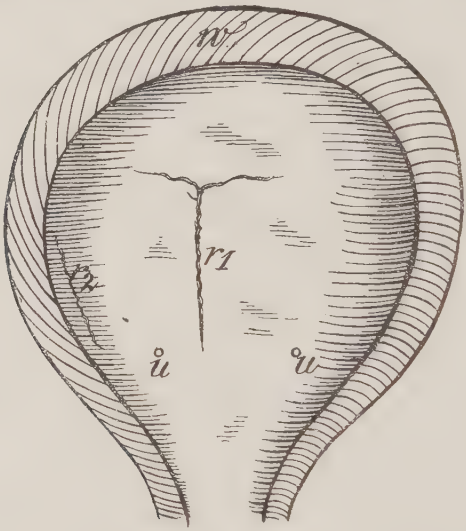

Skizze: Blase von vorn eröffnet. *w* die stark verdickte Blasenwand. *u*, *u* Einmündung der Ureteren. r_1 Ruptur in der hinteren, r_2 Ruptur in der vorderen Wand.

hintere trennt die Mucosa und Muscularis vollkommen, das Peritoneum jedoch ist unverletzt. Durch die Fissuren gelangt man ohne weiteres in das umgebende, hochgradig ödematöse, blutig durchtränkte Gewebe. Die Blasenwandung besteht also aus einem lamellösen, stark von Blut durchsetzten und gequollenen Gewebe, sodass die Dicke der Wandung am oberen Pol bis Dreifingerbreite beträgt.

Nervensystem ohne besonderen Befund.

Bei Untersuchung des Körpers auf sonstige Verletzungen, findet sich der Beckengürtel vollkommen

intakt; dagegen ist links die 4.—6. Rippe, rechts die 2.—8. Rippe frakturiert. Die Frakturstellen liegen rechterseits ungefähr in der Mammillarlinie, linkerseits etwas dorsal von dieser. Die Umgebung der Frakturstellen ist blutig infiltriert.

Die **anatomische Diagnose** lautet also: Multiple inkomplete Rupturen der Harnblase, offenbar traumatischen Ursprungs, mit ausgedehnter blutiger Infiltration des subperitonealen Binde- und Fettgewebes in der Umgebung der Blase (Mantelartiges die ganze Blase umhüllendes Haematom, welches bei der Sektion zunächst als eine Cyste imponierte). Multiple Rippenfrakturen.

Als **Nebenbefunde:** Hypertrophie und Dilatation des Herzens, Coradiposum; geheilte Spitzentuberkulose linkerseits.

Zunächst wenige Worte speziell über diesen Fall: Die Anamnese lässt uns leider hier ganz im Stich. Der Patient war ja während seines kurzen Aufenthalts im Krankenhaus nie vernehmungsfähig, da er, ohne das Bewusstsein wieder erlangt zu haben, starb. Auch von anderer Seite ist gar nichts in Erfahrung zu bringen gewesen, was ihm hätte zugestossen sein können. Dass ihn ein Unfall betroffen hat, müssen wir bei der subkutanen Blasenruptur und den mehrfachen Rippenbrüchen auf jeden Fall annehmen. Höchst wahrscheinlich hat er in seiner Volltrunkenheit einen schweren Fall auf der Strasse gethan oder, wofür die Rippenbrüche noch mehr sprechen,

bei einer Rauferei oder sonst ein noch schwereres Trauma erlitten. Dies muss dahingestellt bleiben.

Was den Fall besonders auszeichnet, ist einmal die Multiplizität der Blasenrisse, da in der weitaus grössten Anzahl der Blasenrupturen sich nur ein Riss, entweder in der Vorder- oder Hinterwand der Blase vorfindet. Hier aber haben wir gleichzeitig einen Riss in der Vorder- und in der Hinterwand. Man könnte hieraus vielleicht den Schluss ziehen, dass das Trauma ein sehr gewaltiges und mit grosser Schnelligkeit auftreffendes und die Füllung der Blase zur Zeit des Unfalls eine sehr starke gewesen sein muss. Denn die Zerreissung eines mit Wasser gefüllten elastischen Ballons — einen solchen stellt ja die Blase dar — ist nach den experimentellen Untersuchungen Berndts über die Harnblasenruptur eine um so gewaltigere, je stärker die Füllung des Ballons und je grösser die angreifende Gewalt ist und sie kann bei sehr starker Füllung explosionsartig werden, sodass der Ballon in Fetzen zerspringt.

Die Verlaufsrichtung der Risse ist die meist beobachtete vertikale und aussergewöhnlich ist nur die Teilung des hinteren an seinem oberen Ende in zwei horizontal verlaufende kleinere Risse.

Noch ist zu beachten, dass der Riss in der hinteren Blasenwand nur Mucosa und Muscularis durchsetzt hat und das Peritoneum unverletzt geblieben ist, der Riss in der vorderen Wand aber die Mucosa zwar ganz, die Muscularis aber nur zum Teil getrennt hat. So hat weder ein direkter Austritt des Urins durch den hinteren Riss in die Bauchhöhle

noch durch den vorderen Riss in das praevesikale Bindegewebe stattfinden können, sondern es ist nur zu der im Sektionsprotokoll beschriebenen stark ödematösen und hämorrhagischen Durchtränkung der Blasenwandung vor allem an der Vorderseite und der ausgedehnten blutigen Infiltration des subperitonealen Binde- und Fettgewebes in der Umgebung der Blase gekommen, sodass das ganze als ein grosser cystischer Tumor zunächst imponieren konnte, dessen Wand nach aussen von dem von der Blase durch den austretenden Urin und die heftige Blutung abgelösten Peritoneum gebildet wurde.

Der Bluterguss war ein so gewaltiger, dass man sich aus diesem, verbunden mit den Wirkungen des Stocks, die bei Betrunkenen und Potatoren, wie dieser Patient einer war, stets heftiger sind, vollkommen den schnellen Tod des Patienten erklären kann.

Auf einiges komme ich noch bei der folgenden allgemeinen Besprechung der Aetiologie, Symptomatologie, Diagnose und Therapie der isolierten traumatischen Harnblasenruptur im Anschluss an obige kleine Statistik zurück.

Aetiologie.

Zur Entstehung einer Blasenzerreissung ist selbstverständig notwendig, dass eine Gewalt auf die Blase einwirkt. Die verschiedenen Arten derselben hat Bartels in seiner Monographie nach folgenden Gesichtspunkten geordnet:

A. Gewalt prallt gegen das Individuum.

B. Individuum prallt gegen einen festen Körper.

C. Direkte quetschende Einwirkung durch eine grössere Last.

Betrachten wir unsere Fälle nach diesen Gesichtspunkten, so sind zu A zu rechnen die Fälle 1, 13, 16 und 23, bei denen Fall eines Eisblockes auf den Unterleib, zweimal Sturz eines Menschen auf den Leib eines andern und ein Pferdehuftritt als ursächliche Momente verzeichnet sind.

In die Kategorie B gehören die Fälle 6, 7, 8, 9, 10, 11, 12, 14, 15, 17, 20, 21, wo es sich um Sturz über eine Treppe, Anrennen gegen einen Pfahl, Sturz vom Dache, Auffallen mit dem Unterleibe gegen eine Stuhlkante etc. handelt.

Unter C reihen sich die Fälle von 3 und 19; hier bestand die einwirkende Kraft in dem schweren Gewicht eines über den Menschen hinwegfahrenden Wagens.

Eine wichtige Vorbedingung für die Entstehung einer Blasenruptur ist, wie von allen Autoren anerkannt wird, ein stärkerer Füllungszustand der Blase. Zerreissungen des leeren oder mässig gefüllten Organs gehören zu den grössten Seltenheiten. Im leeren Zustande liegt ja die Blase ganz hinter dem Schambogen und erst, wenn sie stärker gefüllt ist, ragt sie über den Beckenring empor und kann sie von einer Gewalt getroffen werden.

Sehr wesentlich ist auch, dass bei stärkerer Füllung die Blase bereits einen Teil der Elastizität ihrer Wandung verloren hat, sodass diese bei einer Steigerung des Innendrucks, die bei der völligen Impressibilität des Inhalts bei Druck einer Gewalt auf

die Blase sehr rasch eintritt, viel mehr zu einer Zerreissung disponiert.

In unseren Fällen finden wir nun meist die Angabe in der Anamnese, dass die betreffende Person, als sie den Unfall erlitt, betrunken war, ein Zustand, in dem die Blase gewöhnlich eine beträchtliche Füllung aufweist und der Mensch sich leichter einem Trauma aussetzt, in einigen Fällen auch, dass der Patient längere Zeit keinen Urin gelassen hatte. Nur in den Fällen 2, 4, 8, 9, 18, 20 und 23 findet sich keine diesbezügliche Angabe.

Der Ort der Gewalteinwirkung braucht kein bestimmter zu sein, da ein auf die Blase einwirkender Druck sich stets nach allen Seiten gleichmässig fortpflanzen wird. Die Kraft kann in der Blasengegend selbst eingreifen (so in allen obigen Fällen, wo überhaupt eine Angabe darüber gemacht ist), wie auch entfernt (Fall auf den Rücken, das Gesäss, Sturz auf die Füsse).

Eine noch besonders zu erörternde Frage ist die nach dem Sitze der Ruptur, warum der Riss das eine Mal in der Vorderwand, das andere Mal in der Rückwand, einmal näher am Blasenscheitel, ein ander Mal näher am Blasenhalse entsteht. Hierüber scheinen die Ansichten noch sehr auseinander zu gehen.

Bartels meinte, dass die gegen die Bauchdecken ausgeübte Gewalt die Blase gegen das Promontorium dränge. Dieselbe würde dann an der dem Promontorium anliegenden Stelle entzweigesprengt. Oder sie platze infolge dieser Einzwängung am Scheitel, also an ihrer höchsten Stelle. Bartels hält diesen Modus für den hauptsächlichsten. Risse

an anderen Stellen der Blase seien demgegenüber selten. Rivington meint, dass der gewöhnlich auf die vordere Blasenwand gerichtete Stoss durch den Blaseninhalt auf die Hinterwand übertragen würde: daher die Häufigkeit der Risse an der Hinterseite. Diese Ansicht ist schon deshalb falsch, weil der Druck des Inhalts nach allen Seiten gleich sein muss.

v. Stubenrauch, der sich in seiner Habilitationsschrift ausführlich mit dieser Frage beschäftigt, sagt: „Die Zerreissung der Harnblasse wird stets an der schwächsten Stelle erfolgen. Diese kann ganz verschieden gelegen sein. Die schwächste Stelle im anatomischen Sinne braucht nicht die schwächste Stelle im physikalischen Sinne zu sein. Die Erfahrung hat gelehrt, dass die hintere obere Wand vorwiegend zur Ruptur disponiert."

Dass die schwächste Stelle im anatomischen Sinne nicht auch die schwächste Stelle im physikalischen Sinne zu sein brauche, erklärt von Stubenrauch damit, dass durch Reibung die Widerstandsfähigkeit der betreffenden Stelle erhöht werden könne, ein Gedanke, den schon Rivington angedeutet hat. Mit einer mathematischen Zeichnung sucht er das zu beweisen. Er sagt: „Man stelle sich nur eine stark gefüllte Blase im Augenblicke eines auf sie von vorne wirkenden Stosses vor. Wohl wäre es dabei denkbar, dass zwischen der vorderen Blasenwand und den Bauchdecken während des Stosses Reibung stattfindet, ebenso wie auch ein Teil der Hinterwand in Berührung (Reibung) mit der Wirbelsäule (oder dem gefüllten Rektum) kommen kann. Es ist demnach leicht ersichtlich, dass diejenigen Stellen der

Harnblase, welchen der Vorteil einer gewissen Reibung mit widerstandsfähigen Partien der Umgebung zukommt, während der Kraftwirkung anderen Stellen überlegen sind. Aus dem angegebenen Grunde wird sich mit Recht der Schluss ziehen lassen, dass derjenige Teil der Harnblase, welcher infolge seiner anatomischen Lage diesen Vorteil einer Reibung mit widerstandsfähigeren Partien der Umgebung nicht erreicht — und das ist vorwiegend der oberste Teil der Hinterwand — leichter dem schädlichen Einflusse der Kraft unterliegen wird, als irgend ein anderer. Vielleicht könnten wir aus den erörterten Momenten neben der in der Blasenwand selbst gelegenen Disposition eine Erklärung der Häufigkeit der hinteren Rupturen konstruieren, eine Erklärung, welche sowohl im Einklang mit den physikalischen Gesetzen als auch den anatomischen Thatsachen stände.“

Berndt, der 1899 Untersuchungen über die Blasenruptur angestellt hat, sucht den verschiedenen Sitz der Ruptur auf andere Weise zu erklären. Er schickt dazu folgende physikalische Sätze voraus:

1) „Ein elastischer Hohlkörper platzt, wenn seine Wandung überdehnt wird.

2) Diese Ueberdehnung kann verhindert werden dadurch, dass man den Hohlkörper mit einem starren Mantel umgibt, der den Innendruck durch Gegendruck seiner Wandung aufhebt.

3) Wird dieser Gegendruck an irgend einer Stelle aufgehoben, indem man einen Teil des Mantels entfernt, so wird die Wand des Hohlkörpers bei

Steigerung des Innendrucks an dieser Stelle überdehnt und zerrissen.“

Die Harnblase finden wir nun an ihrem Aequator umgeben von einem starren knöchernen Ring, dem Becken. Der Beckenboden ist in toto dehnbar und nachgiebig. Der Gegendruck, den er eventuell leisten kann, ist also ein relativ geringer. Noch weniger Gegendruck findet aber die Blase nach oben, nach der Bauchhöhle zu.

Die Frage: Wie entsteht eine Blasenruptur? beantwortet Berndt demnach folgendermassen:

1) Wird bei der gefüllten Blase der Innendruck durch eine die Blasenwand treffende stumpfe Gewalt gesteigert, so wird die Blasenwand an der Stelle überdehnt und zerrissen, an der sie im Augenblick des Unfalls von ihrer Umgebung den geringsten Gegendruck empfängt.

2. Bei der stark gefüllten, die Symphyse weit überragenden Blase sind die oberen und hinteren Partien am meisten gefährdet, weil sie hier nur den geringen Gegendruck der Därme als Schutz haben. Reisst die Blase an dieser Stelle, so ist die Ruptur gewöhnlich eine intraperitoneale.

3. Bei geringerer Füllung der Blase wird diese durch eine oberhalb der Symphyse auftreffende Gewalt gewöhnlich ins Becken hineingedrückt. Die einwirkende Gewalt selbst schützt dabei durch ihren auf die Gegend des Blasenscheitels ausgeübten Druck diese Partien gegen Ueberdehnung und Zerreissung. Die gefährdeten Partien sind die dem nachgiebigen Beckenboden anliegenden. Erfolgt die Ruptur hinten, so kann sie noch intraperitoneal sein, weil das Peri-

toneum an der Hinterwand der Blase sehr weit hinabreicht. Erfolgt sie vorn, so ist sie gewöhnlich extraperitoneal."

Betreffs der Richtung des Risses sind sich von Stubenrauch und Berndt darin einig, dass dieselbe durch die anatomische Anordnung der Muskelfasern bedingt werde. An der Blase überwiegen aber die Längsmuskeln (Detrusor urinae). Es ist daher leicht verständlich, wenn bei Ueberdehnung der Wand die stärkeren Längsmuskeln grösseren Widerstand leisten als die schwächere Quermuskulatur. Die letztere zerreisst daher zuerst und es entsteht ein Längsriss.

Betrachten wir unsere Fälle nach Sitz und Richtung des Risses, so finden wir in den Berichten 13 Mal verzeichnet, dass der Sitz der Ruptur in der Hinterwand, davon 2 Mal speziell im Fundus, 1 Mal auf der rechten Seite und 7 Mal vorn gewesen sei. Bei 2 Fällen fehlt die diesbezügliche Angabe. In unserm Falle 24 fand sich merkwürdiger Weise gleichzeitig ein Riss in der vorderen und in der hinteren Blasenwand. Nach Berndt's Theorie wäre ein solches Vorkommnis eigentlich unmöglich. Vielleicht lässt es sich aber, wie schon oben gesagt, durch eine besonders starke Füllung der Blase und eine besonders kräftige Gewalteinwirkung erklären.

Extraperitoneal verlief die Ruptur in 8 Fällen intraperitoneal in 13 Fällen, subperitoneal in 2 Fällen (15 und 24), in 1 Falle ist nichts darüber angegeben. Wir sehen also auch in unserer Statistik die Rupturen der hinteren Wand diejenigen der vorderen und die intraperitoneal verlaufenden die extraperitonealen an Häufigkeit überwiegen.

Bezüglich der Verlaufsrichtung der Ruptur finden wir 10 Mal verzeichnet, dass diese vertikal oder etwas schräg, 1 Mal nur, dass sie quer verlaufen sei, Der Fall 14 ist noch dadurch ausgezeichnet, dass sich 2 parallel in vertikaler Richtung verlaufende Risse fanden. Ihr Abstand betrug ungefähr 1 cm. In Fall 6 ist die Ruptur als ein vierkreuzerstückgrosser Substanzverlust in der hinteren Blasenwand bezeichnet. Diese runde Form der Ruptur dürfte sich vielleicht aus einer sekundären Gewebsnekrose eines anfangs geraden Risses erklären.

Symptomatologie und Diagnose.

Wenden wir uns nun zu den Symptomen der Blasenruptur, so unterscheiden wir am zweckmässigsten Früh- und Spätsymptome.

Die Frühsymptome, welche gleichzeitig fast in jedem Falle sich finden und daher sofort den Gedanken an eine Blasenzerreissung wachrufen, sind: Schmerz im Unterleibe, unmittelbar im Anschluss an den Unfall auftretend, Urindrang und Unvermögen zu urinieren. Der Schmerz im Unterleibe ist meist sehr heftig. Die Kranken klagen und stöhnen laut, sie finden auch im Bette keine Ruhe, während der Nacht keinen Schlaf. Das Gesicht ist eingesunken und drückt Angst und Schmerz aus.

Dàzu kommt der beständige quälende Urindrang, der den Patienten keine Ruhe lässt und sie zu immer erneuten Versuchen zu urinieren treibt.

Doch meist müht sich der Patient vergebens; er kann keinen Tropfen, zuweilen nur ganz geringe Mengen entleeren. Der Urindrang verbunden mit dem Unvermögen, Urin zu lassen, sind zwei nur selten

fehlende Symptome, die als diagnostisches Merkmal unbedingt von der grössten Bedeutung sind. So finden wir sie denn auch in der grössten Zahl der Fälle verzeichnet. Dass aber jedes der beiden Symptome einmal fehlen kann, ersehen wir aus dem Falle 9, wo es heisst, dass der Patient spontan normalen Urin gelassen habe, aus Fall 16, wo ausdrücklich bemerkt ist, dass Patient nie über Harndrang geklagt habe und aus Fall 6, wo bereits am 2. Tage das beständige Bedürfnis und das Unvermögen zu urinieren vollständig gewichen sind. Auch der Fall Ewings (5) ist in dieser Beziehung bemerkenswert, da sein Patient stets spontan normalen Harn entleerte. Nur das erste Mal war er etwas blutig gefärbt. Und doch bestand ein intraperitonealer Riss, an dem Patient sogar zu Grunde ging.

In manchen Fällen werden die vom Unfall Betroffenen besinnungslos für kürzere oder längere Zeit, in andern bleiben sie vollkommen bei Bewusstsein. Die Erscheinungen des Shocks sind auch schon aus dem Grunde nicht phathognomonisch für die Harnblasenruptur, weil sie allen Abdominalverletzungen gemeinsam sind.

Ein anderes nicht unwichtiges Symptom aber ist, dass man bei Einführung eines Katheters in die Blase, die gewöhnlich leicht von statten geht, entweder reines Blut oder mehr oder minder stark bluthaltigen Urin, meist in geringer Menge, erhält.

Bei den Spätsymptomen finden wir hauptsächlich zwei Typen. War der Riss intraperitoneal, so stellen sich bald die Symptome der Peritonitis ein, war er extraperitoneal, so stehen die Symptome der Urininfiltration im Vordergrund.

Die Symptome einer Peritonitis sind hinlänglich bekannt, sodass ich sie füglich übergehen kann.

Die Urininfiltration hat ihren häufigsten Sitz im praevisikalen Raume. Sie zeigt sich durch eine über der Symphyse sich entwickelnde und nach oben und beiden Seiten fortschreitende Dämpfung an. Da immer neuer Urin nachdringt, so tritt leicht eine Zersetzung des Infiltrats ein, welche zur Gangrän der angrenzenden Teile führt. Eine diesbezügliche Angabe finden wir bei Fall 7 und 11.

Noch wäre der Urinintoxikation als einer Folgeerscheinung bei der Blasenruptur zu gedenken. Sie findet sich vor allem bei intraperitonealen Rupturen. Der aus der Blase austretende Urin sammelt sich zunächst im Becken an. Doch verbreitet er sich infolge der Peristaltik der Därme im ganzen Bauchfellraume, wodurch er in ausgedehnte Berührung mit dem äusserst resorptionsfähigen Peritoneum kommt. Da also hier eine rasche Resorption der Harnbestandteile erfolgen kann, so finden wir in einzelnen Fällen schon kurze Zeit nach dem Unfall Zeichen einer Intoxikation mit Harnbestandteilen: Erbrechen, Kopfschmerz, urämische Krampfanfälle, wie in unserm Falle 8, wo sie in zwei Tagen den Tod des Patienten herbeiführten.

Sind nun die hier aufgezählten Symptome vorhanden, oder wenigstens die wichtigsten: Schmerz im Unterleib, Harndrang, Anurie, Abgang blutigen Urins, und liegt ein Trauma vor, zumal in der Trunkenheit, so ist die Diagnose leicht zu stellen. Zuweilen fehlt aber, wie schon oben erwähnt, eins dieser Symptome, oder es fehlen sogar mehrere, wie

in dem Fall 5, wo nur Zeichen einer Peritonitis bestanden. Dann ist die Anamnese von besonderer Bedeutung.

Diagnostisch ist auch der Fall Högerstedt's (14) von Wichtigkeit. Hier war der Patient am 16. Februar gefallen, ohne dass er üble Folgen von seinem Sturz verspürt hätte. In der Nacht vom 19. zum 20. Februar verspürte er plötzlich beim Aufstehen aus dem Bette einen heftigen Schmerz und er konnte nicht mehr urinieren. Bei der Sektion fanden sich zwei Blasenrisse. Unmöglich können diese aber bei dem einfachen Sicherheben aus dem Bette entstanden sein, sondern sie müssen bereits von dem Unfall am 16. Februar herrühren. Sie haben also drei Tage gar keine Symptome gemacht. Man muss hier annehmen, dass die Risse in der Blasenwand anfangs unvollständige waren, d. h. nicht bis ganz aus Peritoneum oder gerade nur bis ans Peritoneum reichten und dass sich dann an den Rupturstellen entzündliche Gewebsveränderungen entwickelten, sodass die geringe Steigerung des Binnendrucks beim Aufstehen aus dem Bette genügte, die Risse zu vollständigen, zu perforierenden zu machen.

Mit einigen Worten möchte ich noch auf die Frage eingehen, ob wir im stande sind, eine intraperitoneale Ruptur von einer extraperitonealen zu unterscheiden. Unmittelbar nach der Verletzung ist es wohl kaum möglich, später aber wenigstens bis zu einem gewissen Grade, da die intraperitonealen Rupturen infolge der Peritonitis, zu der sie führen, stürmischer verlaufen als die extraperitonealen. Die Dämpfung, welche durch den Austritt des Urins aus

der Blase und die Blutung entsteht, ist bei den extraperitonealen Rissen auf beiden Seiten meist asymmetrisch und entspricht einem auch oft direkt zu palpierenden mehr oder minder harten druckempfindlichen Tumor; bei den intraperitonealen, wo die Flüssigkeit in der Brusthöhle frei beweglich ist, ist sie symmetrischer und meist mit einer horizontalen Linie nach oben abschneidend. Auch gelingt es hier zuweilen durch Veränderung der Lage des Patienten einen Tonwechsel im Perkussionsschall nachzuweisen. Jedenfalls ist aber die Differenzialdiagnose nicht leicht, zumal sich auch Urinfiltration und Peritonitis kombinieren können.

Therapie.

Bartels gibt in seiner Statistik an, dass von 179 Fällen 132 starben, speziell von 94 intraperitonealen Rupturen alle mit einer Ausnahme. Rivington zählt im Jahre 1882 bei 322 Fällen 28 Heilungen, Schlange im Jahre 1892 bei 32 Fällen 15 und Sieur 1894 bei 52 Rupturen 24 Heilungen. So haben sich die Berichte über glücklich zur Heilung gebrachte Blasenrupturen vor allem in den letzten Jahren stetig vermehrt.

Von unsern 24 Fällen von Blasenzerreissung kamen 13 zur Heilung, 11 zum Exitus. Von letzteren waren 7 vorher operiert worden, 4 nicht. Es gelang also in 54,2% Heilung herbeizuführen, während in 45,8% der Tod eintrat, was wieder einen Fortschritt, allerdings nur einen geringen, im Vergleich zu den Angaben Sieurs bedeutet.

Was die Therapie selbst anlangt, so ist es heut-

zutage selbstverständlich, dass nur ein operatives Eingreifen hier Rettung bringen kann, da unter allen Umständen der aus der Blase ausgetretene Urin entfernt und jeder weitere Erguss verhindert werden muss. Dass eine Blasenruptur, vor allem eine extraperitoneale auch einmal spontan heilen kann, ist nicht zu bestreiten, da einige derartige Fälle bekannt sind. Bei der Unsicherheit des Erfolges einer zuwartenden Behandlung verbietet sich aber ein solches Handeln in unserer Zeit von selbst, und alle Autoren sind sich jetzt darin einig, dass, sobald die Diagnose „Blasenruptur" gestellt ist oder auch nur begründeter Verdacht auf eine solche vorliegt, unter allen Umständen operativ eingegriffen werden muss, und zwar möglichst bald nach der Verletzung. Auch über die Art der Ausführung der Operation haben sich die Chirurgen ziemlich geeinigt. Am besten möchte mir die Methode erscheinen, welche neuerdings Berndt lebhaft anrät, nämlich jede Operation zur Orientierung über Art und Sitz der Ruptur mit der Sectio alta zu beginnen, ein Verfahren, welches auch Schlange prinzipiell empfohlen hat. Hierdurch wird jedes lange Suchen nach dem Risse und jeder Zeitverlust vermieden.

Das weitere Handeln richtet sich nun nach dem jeweiligen Befund. Findet man einen extraperitonealen Riss, so kann man denselben durch Catgut oder feine Seidennähte schliessen, falls die Anlegung von Nähten technisch möglich ist und die Ränder des Risses nicht sehr gequetscht und entzündet sind. Sonst kann man sich auch damit begnügen, Blase und äussere Wunde locker mit Jodoformgaze auszu-

legen. Doch hat diese Methode den Nachteil, dass die äussere Wunde ständig mit Harn überschwemmt wird und im Anschluss an die sich meist einstellende eitrige Entzündung des praevesikalen Gewebes auch eine Infektion des Blaseninnern eintreten kann, sodass man immer gut thun wird, wenn irgend möglich, den Blasenriss ebenso wie den durch die Sectio alta gesetzten Schnitt zu schliessen.

Handelt es sich aber um einen intraperitonealen Riss, so verlängert man den äusseren Schnitt bis etwa in Nabelhöhe, eröffnet die Bauchhöhle und schliesst den Riss durch Nähte wasserdicht. Mit möglichster Genauigheit ist dann noch die Bauchhöhle von dem ausgetretenen Urin und Blut zu säubern.

Eine zweckmässige Methode ist von Bardenheuer angegeben worden (ausgeführt in dem Falle Cramers, Nr. 15). Er löst das Peritoneum in dem Bereich der Ruptur von der Blase stumpf los, was meist leicht gelingt und vernäht den Riss im Peritoneum und den in der Blasenwand isoliert. So hat er die gefährliche intraperiteonale Ruptur in eine weit ungefährlichere extraperitoneale verwandelt.

Hat sich bereits eine Peritonitis entwickelt, so wird man gut thun, den Peritonealriss offen zu lassen, um durch ihn die Bauchhöhle in ihren untersten Partien zu tamponieren.

Die Frage, ob nach der Operation die äussere Wunde sofort zu schliessen ist, wird noch verschieden beantwortet. Von einzelnen Operateuren wird die Wunde vollständig geschlossen, von anderen bis auf den untersten Teil und durch diese offene Stelle sowohl bei extra- wie intraperitonealen Rupturen ein

Jodoformgazestreifen, der auf die genähte Stelle aufgelegt wird, herausgeleitet.

Schliesslich kann man noch einen Verweilkatheter einlegen, der aber auch von vielen verworfen wird, da er leicht zu einer Infektion im Blaseninnern führe.

Eine Hauptbedingung für den Erfolg der Operation ist jedoch noch, dass sie sobald als möglich nach dem Unfall vorgenommen wird, ehe eine Peritonitis oder eine ausgedehnte Infiltration des praevesikalen Gewebes mit Urin oder eine stärkere Intoxikation des Körpers mit resorbierten Urinbestandteilen eintritt. Der ungünstige Ausgang so vieler Operationen ist sicher nur in der zu spät erfolgten Vornahme des Eingriffs zu suchen, wie es z. B. Fox in seinem Falle (8) selbst zugibt. Wenn man aber den Rat Cabot's, möglich rasch einzugreifen, immer mehr beherzigen wird, so werden sich auch die Resultate bei der Operation der isolierten traumatischen Harnblasenruptur immer günstiger gestalten.

Zum Schlusse meiner Arbeit ist es mir eine angenehme Pflicht, Herrn Obermedizinalrat Professor Dr. Bollinger, meinem hoch verehrten Lehrer, für die Ueberlassung des in dem Münchener pathologischen Institute beobachteten Falles und die liebenswürdige Unterstützung bei der Anfertigung dieser Arbeit meinen besten Dank auszusprechen.

Ebenso fühle ich mich Herrn Privatdozent Dr. Gudden für die freundliche Mitteilung der Krankengeschichte des letzten Falles zu bestem Danke verpflichtet.

Litteraturverzeichnis.

1. Bartels, Die Traumen der Harnblase. Archiv für klinische Chirurgie, XXII, 1878.
2. Berndt, Experimentelle Untersuchungen über Harnblasenruptur. Archiv für klinische Chirurgie, LVIII, 1899.
3. Cabot, A contribution to the treatment of rupture of the bladder. Boston, Medical and Surgical Journal, 1891.
4. Hellendall, Ueber die operative Behandlung der traumatischen intraperitonealen Ruptur der Harnblase. Inauguraldissertation, Strassburg 1896.
5. Kunz, Einige Beiträge zur Ruptura vesicae urinariae. Inauguraldissertation, Berlin 1892.
6. Rivington, Rupture of the urinary bladder. Lancet. London 1882.
7. Schlange, Ueber die Zerreissung der Harnblase. Archiv für klinische Chirurgie, Berlin 1892.
8. Sieur, Traitement chirurgical des ruptures traumatiques de la vessie. Archives générales de médecine. Paris 1894.
9. Stubenrauch, von, Ueber die Festigkeit und Elastizität der Harnblase. Archiv für klinische Chirugie, LI. 1895.
10. Ziegner, Ueber die Rupturen der Harnblase, Inauguraldissertation. Halle 1895.